

Original Article

## Study Case Regarding the Role of the Physical Exercise and Physical Therapy Following a Posterior Hemivertebrectomy: Weeks 1-18

Turcanu, Florin<sup>1\*</sup>

Turcanu, Dana Simona<sup>2</sup>

Ciulea, Laura Edith<sup>3</sup>

<sup>1,2,3</sup>University of Medicine, Pharmacy, Science and Tehnology,  
38 Gh. Marinescu St., Tirgu Mures 540139, Romania

DOI: 10.29081/gsjesh.2018.19.1s.11

**Keywords:** *hemivertebra, physical exercise, physical therapy, scoliosis, Schroth technique*

### Abstract

This present study aims to present a recovery program following a surgery for the removal of a unique T10 hemi vertebra. The patient, previously inaccurately diagnosed on two occasions, undergoes surgery at a private clinic on 06.02.2018 when a team composed of 5 specialists lead by Dr. A.T., having the acknowledged approval of the family, operates a left posterior T10 Ruf-Harms. Following this surgical intervention, complex, but not fully neuro-monitored, a first protocol of recovery was established for the immediately following period, consisting of: outdoor physical exercises and physical therapy through the Schroth technique. Following the program established and implemented at Ortoprofil Clinic in Tirgu Mures, a correction of the T12-L4 scoliosis with 4 degrees in comparison with the scoliosis present before the surgical intervention was noticed. The patient is currently following a complex recovery program through physical therapy – Schroth technique and swimming – Brass and Back technique with positive results.

### 1. Introduction

The purpose of this present research is to present a kinetic program of recovery following a posterior hemivertebrectomy on a patient of 13 years old by using the Schroth Therapy. This theme will be disseminated in several parts, the first part being represented by the program of recovery from the first 18 weeks following the surgical intervention.

Traumatic, congenital and degenerative changes can all result in deformity of spinal structures. Many of these abnormalities are of no clinical consequence, but under certain circumstances can predispose a patient to increasing pain. Other

---

\* E-mail: florinboby69@yahoo.com, tel.0723620119

deformities such as scoliosis can result in cosmetic and functional difficulties. There are a number of changes in the spine that can result in deformity of the normal vertical alignment of spinal segments. This deformity or scoliosis occurs in both the coronal and sagittal planes. This can occur as a result of congenital defects in the vertebrae as a result of failure of formation and/or segmentation of the vertebra. It can occur spontaneously in adolescence by an undefined mechanism and can progress throughout the adolescent years, causing significant spinal deformity. Scoliosis can also occur as a result of advanced degenerative changes which may be asymmetric, causing the vertebrae to rotate and lose their alignment with each other: (Scott, William, & Thomas, 2002, p. 55; 59).

A hemivertebra develops if one side of the vertebral body fails to grow. Absence of an intersegmental vessel on one side may result in failure to grow on that side; thus only one side grows, and a hemivertebra appears. (Ruth, 2002, p. 8).

The hemivertebra is the most common cause of congenital anomalies of the spine, and is defined as a disorder characterised by the congenital failure of a vertebra to develop completely, possibly caused by the complete failure of a nucleus of a vertebral body chondral. Its potential to generate a congenital scoliosis depends on the type of hemivertebra, location, number of involved vertebra and age. For diagnosis it is necessary to perform X-rays, having to rule out other possible processes with ultrasound and nuclear magnetic resonance (NMR). The diagnosis of hemivertebra ranges from an incidental finding on a radiograph for other purposes, as in the case described, to diagnosis a severe scoliosis. It should be suspected when there is rib pain, vertebral pain or congenital torticollis. Treatment is based on observing the progress in mild cases and surgical treatment in severe cases: (López-Sanz, & Olivares-Fernández, 2011, p. 53-110).

A retrospective study of 26 patients with congenital scoliosis due to hemivertebra was conducted. Curve progression was analysed regarding the type of hemivertebra, its localization, and the applied treatment. The worst results were found in girls, in cases who were diagnosed with more than 10 years of age, in thoraco-lumbar curves, in multiple hemivertebra, especially in non-adjacent segmented unilateral hemivertebra and, finally, in patients treated with orthopaedic methods: (Villanueva García, Perez Belmonte, et.al., 1996, p. 293-298).

## **2. Material and methods**

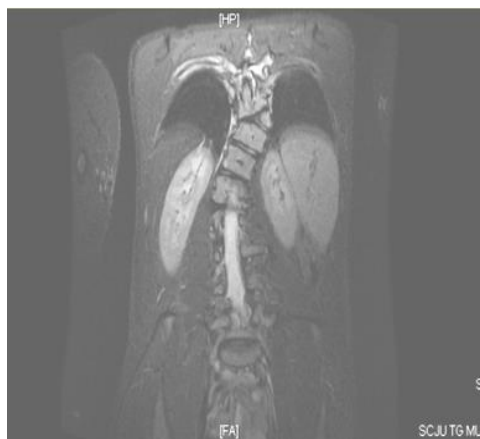We can formulate the general hypothesis of this present study in the following manner: we assume that through a personalized program of recovery following a Ruf-Harms hemivertebrectomy, based on physical exercise and Schroth therapy, we can identify superior indexes regarding right lumbar scoliosis and thorax-lumbar junction kyphosis.

During this present study, we used the method of observation through the interpretation of the full spine MRI performed every 3 months following the first period of 6 weeks when the first post-surgery control was performed. This present study was performed during 06.02.2018 – 21.06.2018. The surgical intervention was performed at *PONDERAS Academic Hospital* in Bucharest, the periodical

control at *Recover* Bucharest, and the actual recovery by using the Schroth technique at *Ortoprofil* Tîrgu Mureş, and through swimming at *Aqua per Salus* within the University of Medicine, Pharmacy, Sciences and Technology in Tîrgu Mureş.

The subject of this present study is Ț.D.A., of 12 years and 9 months when the surgical intervention is performed.

The imaging performed before the surgery (Rx, CT, MRI) show the following: the left T10 hemivertebra is completely segmented by a posterior quadrant, with a secondary Cobb T9-T11=46 degrees scoliosis, T12-L4=50 degrees; right vertebral pedicle T9 type D; no medullary or posterior pit anomalies (Fig.1):



**Figure 1.** Hemivertebra T10

On the 06.02.2018 a left T10 Ruf-Harms posterior hemivertebrectomy was performed with the segmentation of the T9-T11 posterior spondylosyndesis; CD Legacz Ti5,5 implants with 4 multiple-axis screws and 2 Ti5,5 bars.

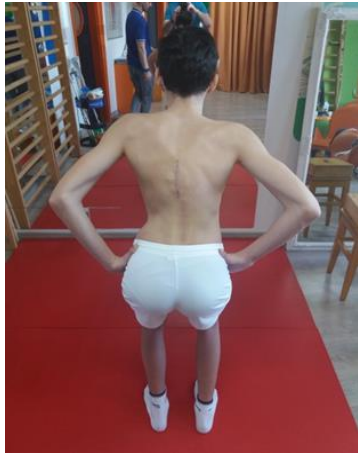The post-surgery evolution was favourable, with no movement deficits, with a moderate anaemia, with the mobilization in orthostatism following the second day post-surgery and the resuming of walking in the third day following the surgical intervention.

The post-surgery recovery program recommended by Dr. A.T. together with the physical therapist R.D. was the following:

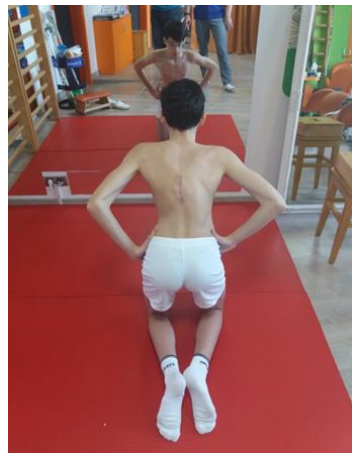- weeks 1-6. Frequent walks, 10-15 minutes 3-4 times per day, progressively increasing the distance of walk, according to the tolerance. - if an idea from another paper is paraphrased, you must mention the original author, year of publication and page, as explained above.

- weeks 7-18. Kinesiotherapy (Schroth Technique) and Physical exercises in the pool (crawfish, breaststroke, back swimming).

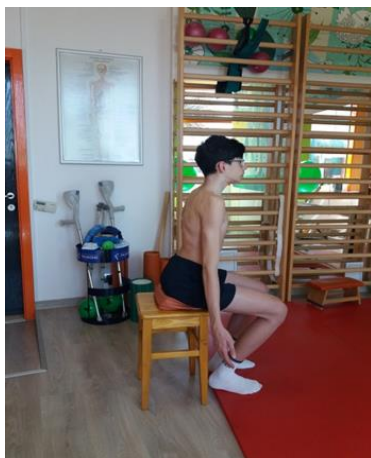All exercises (Fig. 2-6), performed between 6-18 weeks using the Schroth technique, aim at aligning the spine by activating mainly the paravertebral, abdominal, thoracic muscles performing chest or concentric abdominal breathing.



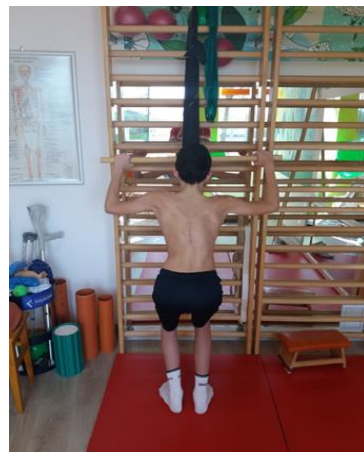**Figure 2.** *Standing up in semi-flexion, with the palms supported on the hip*



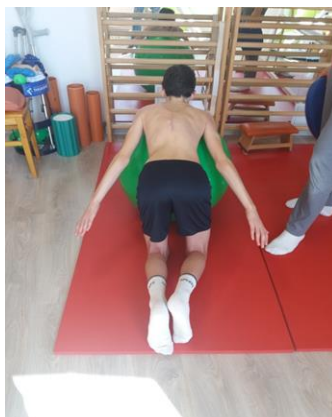**Figure 3.** *Standing on the knees, with the palms supported on the hip*



**Figure 4.** *Standing on the chair with the arms near the body palms in supination,*



**Figure 5.** *Standing up in semi-flexion, with the palms grabbing the gymnastic stick*



**Figure 6.** *Standing on the knees, thorax support on the gymball, arms spread laterally in supination*

### 3. Results and Discussions

The values of the T12-L4 scoliosis and of the T8-T12 kyphosis measured by performing a Rx are shown in table no. 1:

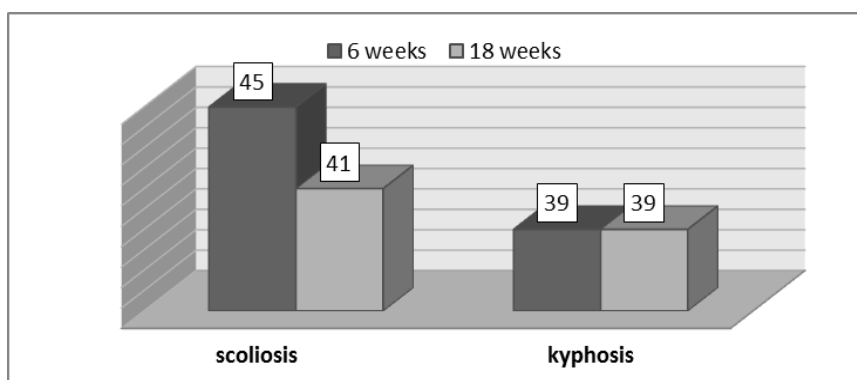
**Table 1** *The values of the scoliosis and the kyphosis*

The date of registration	Scoliosis	Kyphosis
At 6 weeks	45°	39°
At 18 weeks	41°	39°

From the analysis of table no. 1 one can notice the fact that the scoliosis registered values smaller with 4 degrees in comparison with the registration performed after 6 weeks from the surgical intervention.

For the kyphosis, the values which were tested after 6 weeks remained unchanged.

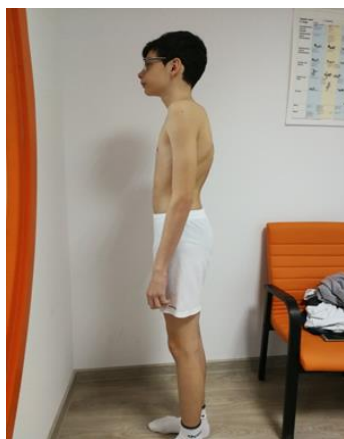This interpretation is exemplified through figure no. 7 where, on the 1st position, the values of the scoliosis can be found, and on the 2nd position the values of the kyphosis can be found:



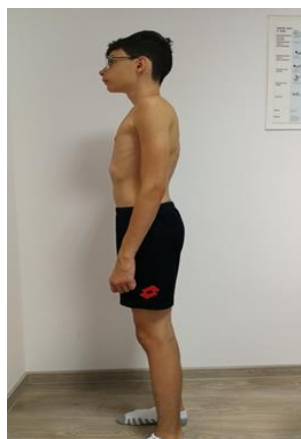
**Figure 7.** *The indices of the scoliosis and of the kyphosis*

Keeping into account the fact that within the first weeks after starting the kinetic program the exercises specific to the Schroth therapy were learned, understood and applied respecting the didactic principles, meaning from simple to complex, from easy to hard, from known to unknown.

Given all these considerations, we can affirm that the results registered at 18 weeks since the hemivertebrectomy are partly positive, with hopes of a progressive correction for both the scoliosis and the kyphosis. This statement is based also on the following 2 images where one can notice a progress regarding the postural attitude registered at 6 and 18 weeks following the surgical intervention, respectively (figures 8, 9):



**Figure 8.** Posture at 6 weeks



**Figure 9.** Posture at 18 weeks

#### 4. Conclusions

This present study obliges to issue some partial, preliminary conclusions, which in time can generate certain final conclusions which would converge towards the fulfilment of the general goal of this present case of study – the recovery of both the scoliosis and kyphosis caused by a hemivertebra, respectively, by applying Schroth therapy.

The hypothesis of this present study is confirmed in the respect that by applying some simple exercises through Schroth therapy, within 18 weeks a correction of the scoliosis with 4 degrees and the maintaining of the kyphosis at 39 degrees and, therefore, its lack of aggravation, were achieved.

The kinetic exercises using the Schroth therapy must be adapted according to the typology of the scoliosis, according to the apparition or lack of apparition of the kyphosis, according to the rotation of the column and especially according to the existence or lack of existence of a hemivertebra.

The exercises presented in the study represent a guiding mark, a possible model but which must be mandatorily adapted according to the function and morpho-functional particularities of the patient.

#### References

1. LOPEZ-SANZ, E., & OLIVARES-FERNANDEZ, C. (2011). *Hemivertebra dorsal congenital. A proposito de un caso*, Elsevier, 37 (2), 53-110;
2. RUTH, G. (2002). *Physical Therapy of The Cervical and Thoracic Spine*, 8;
3. SCOTT, D.H., WILLIAM, H.K-W., & THOMAS, N.B.Jr. (2002). *The Encyclopedia of Visual Medicine Series – An Atlas of BACK PAIN*, The Parthenon Publishing Group, 59;
4. VILLANUEVA GARCIA, E., PEREZ BELMONTE, C., et. al. (1996). *Revista espanola de cirugia osteoarticular*, 31 (186), 293-298.

## Studiu de Caz Privind Rolul Exercițiului Fizic și al Kinetoterapiei după o Hemivertebrectomie Posterioară: Săptămâna 1-18

Turcanu, Florin<sup>1</sup>

Turcanu, Dana Simona<sup>2</sup>

Ciulea, Laura Edith<sup>3</sup>

<sup>1,2,3</sup>Universitatea de Medicină, Farmacie, Științe și Tehnologie,  
St. Gh. Marinescu, 38, Tirgu Mures 540139, Romania

**Cuvinte cheie:** *hemivertebra, exerciții fizice, kinetoterapie, scolioză, tehnica Schroth*

### Rezumat

Prezentul studiu își propune să prezinte un program de recuperare după o operație de îndepărtare a unei hemivertebre unice T10. Pacientul diagnosticat inexact în două rânduri, este operat la o clinică privată în data de 06.02.2018 unde, echipa formată din 5 specialiști condusă de dr. A.T., cu acord informat al familiei, practică hemivertebrectomie posterioară T10 stânga Ruf-Harms. După intervenția chirurgicală complexă dar neuromonitorizată integral, s-a stabilit un prim protocol de recuperare în perioada imediat următoare, care a constat în: exerciții fizice în aer liber (săptămâna 1-6) și kinetoterapie prin tehnica Schroth (săptămâna 7-18). După programul stabilit și implementat la Clinica Ortoprofil din Tirgu Mureș, s-a evidențiat o corectare a scoliozei T12-L4 cu 4 grade față de scolioza prezentă înaintea intervenției chirurgicale. Pacientul, în continuare urmează un program complex de recuperare prin kinetoterapie – tehnica Schroth și înot – tehnica Brass și Spate cu rezultate pozitive.

### 1. Introducere

Scopul prezentei cercetări este acela, de a prezenta un program kinetic de recuperare după o hemivertebrectomie posterioară la un pacient în vârstă de 13 ani, prin folosirea Terapiei Schroth. Această temă va fi diseminată în mai multe părți, prima parte fiind reprezentată de programul de recuperare din primele 18 săptămâni de la intervenția chirurgicală.

Modificările traumatice, congenitale și degenerative pot duce la deformarea structurilor spinoase. Multe dintre aceste anomalii nu au nicio consecință clinică, dar, în anumite cazuri, se poate ajunge la o creștere a durerii pacientului. Alte deformări, cum ar fi scolioza pot duce la dificultăți posturale și funcționale.

Există o serie de modificări ale coloanei vertebrale care pot duce la deformarea alinierii verticale normale a segmentelor spinale. Această deformare sau scolioză are loc în ambele planuri: coronal și sagital. Aceste deformări pot apărea ca urmare a defectelor congenitale ale vertebrelor prin formare incorectă și/sau segmentare a acesteia. Scolioza poate apărea spontan în adolescență printr-un mecanism nedefinit și poate progresa pe parcursul anilor, provocând deformări spinale semnificative. Scolioza poate de asemenea apărea ca urmare a modificărilor degenerative avansate care pot fi asimetrice, determinând rotirea vertebrelor și pierderea alinierii lor.

O hemivertebă se dezvoltă, dacă o parte a corpului vertebral nu reușește să crească. Absența unui vas intersegmental pe o parte, poate duce la o creștere necorespunzătoare pe această parte; astfel numai o parte crește fapt ce determină apariția unei hemivertebră.

Hemivertebră este cea mai frecventă cauză a anomaliilor congenitale ale coloanei vertebrale și este definită ca o tulburare caracterizată prin eșecul congenital al unei vertebre de a se dezvolta complet, posibil cauzată de eșecul complet al unui nucleu al unui corp vertebral chondral. Potențialul său de a genera o scolioză congenitală depinde de tipul de hemivertebă, locația, numărul de vertebre implicate și de vârstă. Pentru diagnostic este necesară efectuarea de raze X, care trebuie să excludă alte procese posibile cu ultrasunete și rezonanță magnetică nucleară (RMN). Diagnosticul hemivertebrelor variază de la o constatare accidentală pe o radiografie realizată în alte scopuri sau ca urmare a investigațiilor unei scolioze severe. Printr-un astfel de demers, pacientul ar trebui să fie suspectat de dureri la nivelul coastelor, dureri vertebrale sau torticolii congenitali. Tratamentul se bazează pe observarea progresului în cazurile ușoare și tratamentul chirurgical în cazuri severe.

A fost efectuat un studiu retrospectiv pe 26 de pacienți cu scolioză congenitală apărută din cauza unei hemivertebră. Progresia curbei a fost analizată în funcție de tipul de hemivertebă, localizarea acesteia și tratamentul aplicat. Cele mai grave rezultate au fost observate la fete, în următoarele cazuri: diagnostic întârziat, apariția unor curbe toraco-lombare, prezența hemivertebră multiple, a hemivertebră unilaterale segmentată neasociată și, la pacienții tratați cu metode ortopedice.

Terapia Schroth a fost inventată la începutul anilor 1900 de Katharina Schroth care, a încercat să-și corecteze propria scolioză. Această terapie se bazează pe elongația activă a coloanei, pe derotarea vertebrelor prin respirație tridimensională precum și pe tonifierea și stretchingul musculaturii în poziție maximă corectivă.

## **2. Material și metode**

Ipoteza generală a prezentului studiu o putem formula astfel: presupunem că, printr-un program personalizat de recuperare după o hemivertebrectomie Ruf-Harms, bazat pe exercițiu fizic și pe terapia Schroth, putem înregistra indici superiori în ceea ce privește scolioza lombară dreaptă și cifoza joncțională toracolombară.

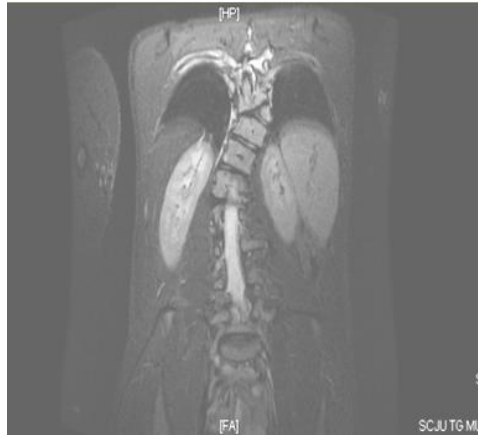În prezentul studiu, am folosit metoda observației prin interpretarea RMN-ului full spine realizat la fiecare 3 luni după prima perioadă de 6 săptămâni când s-a efectuat primul control post-operator.

Prezentul studiu s-a derulat în perioada 06.02.2018 – 21.06.2018. Intervenția chirurgicală s-a efectuat la PONDERAS Academic Hospital din București, controlul periodic la Recover București iar recuperarea propriu-zisă, prin utilizarea tehnicii Schroth, la Ortoprofil Tîrgu Mureș, respectiv înot la Aqua per Salus din cadrul Universității de Medicină, Farmacie, Științe și Tehnologie Tîrgu Mureș.



Subiectul prezentului studiu îl reprezintă pacientul Ț.D.A., în vârstă de 12 ani și 9 luni în momentul intervenției chirurgicale.

Imagistica preoperatorie (Rx, CT, IRM) evidențiază: hemivertebră T10 stânga complet segmentată, de quadrant posterior, cu scolioză secundară Cobb T9-T11=46 grd., T12-L4=50 grd.; pedicul vertebral T9 dr.de tip D; fără anomalii medulare sau de fosă posterioară (fig.1):



**Figura 1. Hemivertebră T10**

În data de 06.02.2018 s-a practicat hemivertebrectomie posterioară T10 stg. Ruf-Harms cu spondilosindeză posterioară segmentară T9-T11; implante CD Legacz Ti5,5 cu 4 șuruburi poliaxiale și 2 tije Ti5,5.

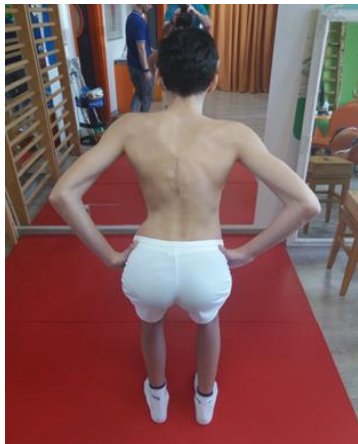Evoluția postoperatorie a fost favorabilă, fără deficite motorii, cu anemie moderată, cu mobilizare în ortostatism a doua zi postoperator și reluarea mersului a treia zi după intervenția chirurgicală.

Programul de recuperare postoperator recomandat de dr. A.T. împreună cu kinetoterapeutul R.D. a fost următorul:

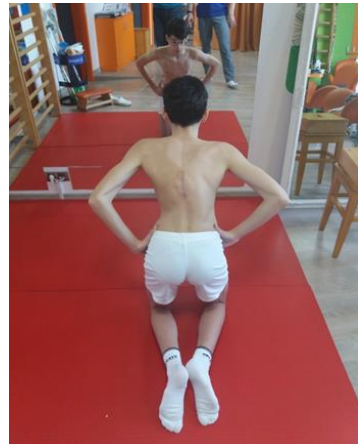*Săptămâna 1-6* - Plimbări frecvente, 10-15 minute de 3-4 ori pe zi crescând progresiv distanța de mers, după toleranță.

*Săptămâna 7-18* - Kinetoterapie – tehnica Schroth, exerciții fizice în bazin – înot craul, bras, spate.

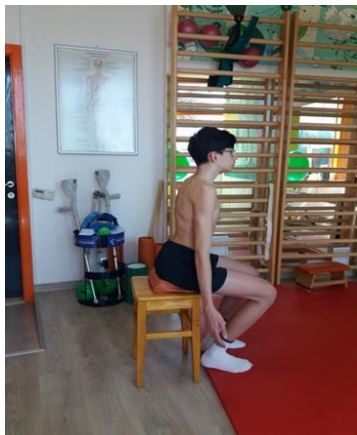Toate exerciții (figurile 2-6), executate în intervalul cuprins între săptămâna 6-18 utilizând tehnica Schroth, vizează alinierea coloanei vertebrale prin activarea în principal, a mușchilor paravertebrali, abdominali, toracali executând o respirație toracală sau concentric abdominală.



**Figura 2.** *Stând în semi-flexie, cu palmele pe șolduri*



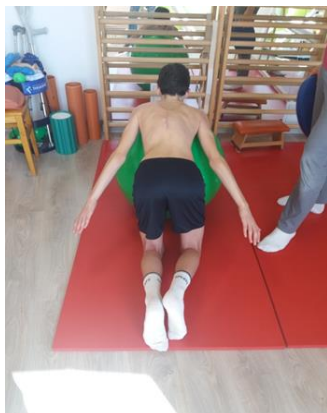**Figura 3.** *În picioare pe genunchi, cu palmele pe șolduri*



**Figura 4** *Așezat pe scaun cu brațele, pe lângă corp palmele în supinație*



**Figura 5.** *Stând în semi-flexiune, cu palmele apucate de extremitățile bastonului de gimnastică*



**Figura 6.** *Pe genunchi, cu pieptul pe gymball, brațele ridicate lateral palmele în supinație*

### 3. Resultate and Discuții

Valorile scoliozelor T12-L4 și ale cifozei T8-T12 măsurate prin efectuarea unui Rx sunt prezentate în tabelul nr. 1:

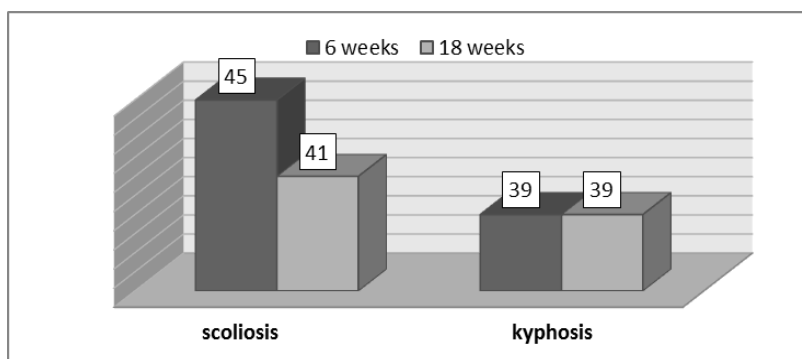
**Table 1** Valorile scoliozei și a cifozei

Date înregistrate	Scolioză	Cifoză
La săptămâna 6	45°	39°
La săptămâna 18	41°	39°

Din analiza tabelului nr.1 se poate observa faptul că, scolioza a înregistrat valori mai mici cu 4 grade față de înregistrarea făcută la 6 săptămâni de la intervenția chirurgicală.

Pentru cifoza valorile testate după 6 săptămâni au rămas neschimbate.

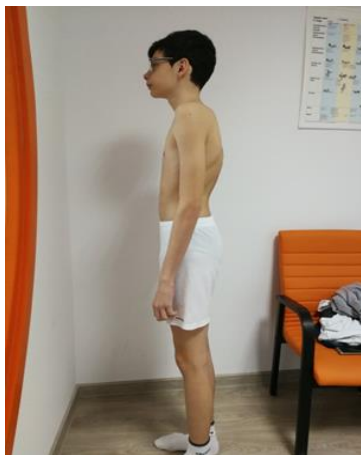Această interpretare este exemplificată prin figura nr.7 unde, pe poziția 1 se regăsesc valorile scoliozei iar pe 2 valorile cifozei:



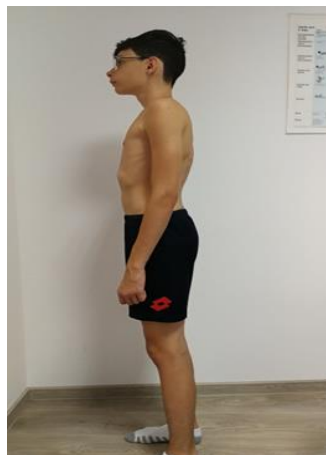**Figura 7.** Indicii scoliozei și a cifozei

Ținând cont de faptul că, în primele săptămâni după începerea programului kinetic, exercițiile specifice terapiei Schroth au fost învățate, înțelese și aplicate respectând principiile didactice respectiv de la simplu la complex, de la ușor la greu, de la cunoscut la necunoscut.

Ținând cont de toate aceste considerente, putem afirma faptul că, rezultatele înregistrate la 18 săptămâni de la hemivertebrectomie sunt unele bune, cu speranțe de o corectare progresivă atât a scoliozei cât și a cifozei. Această afirmație este întărită și de următoarele 2 imagini unde se poate observa și un progres în ceea ce privește atitudinea posturală înregistrată la 6 respectiv 18 săptămâni de la intervenția chirurgicală (figura 8, 9):



**Figure 8.** Postura la 6 săptămâni



**Figure 9.** Postura la 18 săptămâni

#### 4. Concluzii

Prezentul studiu, impune emiterea unor concluzii parțiale, preliminare, care, în timp, pot genera anumite concluzii finale care converg spre îndeplinirea obiectivului general al prezentului studiu de caz și anume, recuperarea scoliozei și a cifozei cauzată de o hemivertebra, prin aplicarea terapiei Schroth.

Ipoteza prezentului studiu se confirmă în sensul că, prin aplicarea unor exerciții simple din terapia Schroth, s-a reușit într-un timp de 18 săptămâni, o corectare a scoliozei cu 4 grade și menținerea cifozei deci, neagravarea ei, la 39 grade.

Exercițiile kinetice folosind terapia Schroth, trebuiesc adaptate în funcție de tipologia scoliozei, de apariția sau nu a cifozei, de rotarea coloanei și, mai ales, de existența sau nu a unei hemivertebre. Exercițiile prezentate în studiu reprezintă un reper, un posibil program model dar care, trebuie obligatoriu adaptat în funcție și de particularitățile morfofuncționale ale pacientului.

